Lane Medical Library

DAS HYGROM

DER

BURSA SUBDELTOIDEA.

INAUGURAL-DISSERTATION

ZUR

ERLANGUNG DER DOCTORWÜRDE

IN DER

MEDICIN, CHIRURGIE UND GEBURTSHILFE,

WELCHE

NEBST BEIGEFÜGTEN THESEN

MIT ZUSTIMMUNG DER HOHEN MEDICINISCHEN FACULTÄT

DER UNIVERSITÄT GREIFSWALD

AM DIENSTAG, 12. MAERZ 1878,

12 UHR,

ÖFFENTLICH VERTHEIDIGEN WIRD

FRANZ TUSZEWSKI

PRACT. ARZT

AUS POSEN.

OPPONENTEN:

DR. F. CHOJNACKI, PRACT. ARZT.

J. MAJ, CAND. MED.

GREIFSWALD,

DRUCK VON CARL SELL

1878.

Seinen Lieben Eltern

UND

DEM HOCHVERDIENTEN VEREIN

TOWARZYSTWO POMOCY NAUKOWÉJ

IMIENIA KARÓLA MARCINKOWSKIEGO

Als geringes Zeichen

der

HOCHACHTUNG UND DANKBARKEIT

gewidmet

vom

Verfasser.

So wenig wie die alten Aerzte vor Vesal sich über einen bestimmten Krankheitsfall einen richtigen anatomisch-pathologischen Aufschluss geben konnten, weil sie die Organe, in denen der Krankheitsprocess sich abspielte, zu wenig oder gar nicht kannten, ebensowenig bestimmtes wusste man bis ungefähr vor einem Jahrhundert über Erkrankungen der Schleimbeutel. Doch seitdem Monro, Duverney, Winslow, Albin, Sömmering u. A. auf die normal vorkommenden Schleimbeutel aufmerksam gemacht haben, sind die Erkrankungen derselben genauer studirt und erkannt worden. Aber erst Wenzel Gruber hat das Verdienst, die normal vorkommende Zahl der Schleimbeutel festgestellt und ihren Zusammenhang, ihr näheres Verhältniss zu anderen Theilen des menschlichen Körpers z. B. den Gelenken genau angegeben zu haben. Wenn wir vorher von normal vorkommenden Schleimbeuteln gesprochen haben, so ergibt sich leicht, dass es auch anormale Schleimbeutel gibt, d. h. Schleimbeutel, die

sich bei Gegenwart günstiger Momente bilden können. So ist es bekannt, dass bei Leuten, die genöthigt sind auf ihrem Rücken oder auf ihrer Schulter Lasten zu tragen, an den Stellen, die besonders prominiren, sich Schleimbeutel ausbilden, die man accessorische Schleimbeutel genannt hat. Derartige Schleimbeutel finden sich besonders über dem äusseren Drittel der clavicula, dem acromion und dem os sacrum dicht unter der Haut und stellen circumscripte, verdickte, über der Knochenprominenz verschiebliche, schwappende Beutel dar; neben diesen an anormaler Stelle vorfindlichen Schleimbeuteln finden wir dann wieder im klinischen Bilde Fälle, in welchen kleine und wegen ihrer unbedeutenden Ausdehnung meist übersehene Schleimbeutel pathologisch vergrössert erscheinen. Eine genaue anatomische Kenntniss der Lage und der Ausdehnung der normalen Schleimbeutel ist unumgänglich nothwendig, um auf eine Erkrankung dieser Organe an Ort und Stelle Rückschlüsse machen zu können. Dies gilt besonders von den tiefen, meist an Gelenken liegenden Schleimbeuteln, so dass deren Erkrankungen mit Volumszunahme verbunden, leicht irrthümlicher Weise auf das eine oder das andere Organ — Schleimbeutel oder Gelenk — bezogen werden können.

Von den normal vorkommenden Schleimbeuteln sind es besonders drei, deren hygromatöse Erkrankung bis jetzt am häufigsten beobachtet worden ist:

es ist dies das Hygrom der bursa praepatellaris, der bursa olecrani und der bursa acromialis.

Am häufigsten finden sich die Erkrankungen des praepatellaren Schleimbeutels, die selbst zur Grösse eines Kindskopfes anwachsen können. Heineke[1]) hat nachgewiesen, dass der praepatellare Schleimbeutel eigentlich aus drei über einander befindlichen Schleimbeuteln besteht, die jedoch nicht immer gleich entwickelt sind. Sind alle vorhanden, so unterscheidet man eine bursa mucosa praepatellaris subcutanea (dicht unter der Haut), eine bursa muc. subfascialis (unter der fascia lata), und eine bursa muc. subaponeurotica (unter den als Fortsetzung des tendo m. quadricipis über die patella gehenden Sehnenfasern.

Etwas seltener, jedoch noch häufig, findet sich das Hygrom der bursa muc. olecrani; durch ihre Lage ist sie vielfachen Insulten ausgesetzt. Man hat ihre Erkrankung am häufigsten bei Grubenarbeitern in England, die genöthigt sind, sich auf den Ellenbogen zu stützen, beobachtet.

Was endlich die bursa mucosa acromialis betrifft, so ist zwar ihre Erkrankung ziemlich selten, jedoch schon öfters beobachtet worden und bietet um so mehr Interesse, weil, wie Jarjavay angibt, die Erkrankung derselben leicht mit einer Biceps-Sehnenluxation verwechelt werden kann; doch das Nähere hierüber später.

---

[1]) Heineke, Beiträge zur Kenntniss und Behandlung der Krankheiten des Knies. Danzig 1858.

Neben diesen acut oder chronisch vorkommenden Erkrankungen genannter Schleimbeutel, als deren Ursache wir einen directen Druck annehmen, ist in neuerer Zeit auf die seltener beobachtete Erkrankung anderer Schleimbeutel hingewiesen mit besonderer Rücksicht auf die Differentialdiagnose der Erkrankungen der benachbarten Gelenke. So hat unter anderen Prof. Hueter[1]) auf die Wichtigkeit der Erkrankung der bursa muc. glutaeo-trochanterica aufmerksam gemacht und auf die Möglichkeit ihrer Verwechselung mit einer Hüftgelenkentzündung hingewiesen. Auch Trendelenburg[2]) hat neuerdings einer Erkrankung der bursa infrapatellaris Erwähnung gethan, die durchaus nicht so selten vorkommt, häufig aber mit Affection der Synovialis des Kniegelenks zusammengeworfen ist.

Zu diesen bisher noch nicht genügend gewürdigten Schleimbeuteln gehört nun auch der unter dem muc. deltoides gelegene — die bursa muc. subdeltoidea. — Wie leicht ersichtlich kann ein in der Nähe des Schultergelenks befindlicher Schleimbeutel, sobald er hygromatös erkrankt, leicht zur Verwechselung einer Schultergelenks-Entzündung führen und die für letztere Entzündung indicirte Therapie würde nicht nur nicht die Krankheit be-

---

[1]) Casuistische Mittheilungen aus der chirurgischen Klinik der Universität Greifswald. (Deutsche Zeitschrift für Chirurgie. Band V. pag. 524 sqq.)

[2]) v. Langenbeck's Archiv. Band XXI.

seitigen, sondern eine neue herbeiführen können. Bis jetzt sind in der Literatur noch sehr wenig Fälle verzeichnet, wo zu Lebzeiten ein Hygrom der bursa subdeltoidea diagnosticirt wurde und über andere Fälle gehen die Meinungen verschiedener Autoren auseinander. Herr Prof. Vogt hatte die Gelegenheit, ein derartiges Hygrom zu sehen, zu diagnosticiren und durch die angewandte Therapie zur Heilung zu bringen. Seiner Güte verdanke ich es, dass er mir diesen Fall übergeben und zu publiciren erlaubt hat.

Bevor wir jedoch diesen Fall selbst besprechen, wollen wir die anatomischen Verhältnisse dieses Schleimbeutels und die in der Literatur vorfindliche Casuistik über seine Erkrankung näher zusammenstellen.

Indem wir von den übrigen Schleimbeuteln der Schultergegend, den subcutanen, wie den in der directen Umgebung einzelner Sehnen vorkommenden, sowie ferner von dem der Bicepssehne, des m. coracobrachialis und von dem auf dem pr. coracoidens gelegenen Schleimbeutel absehen, fassen wir nur den unter dem m. deltoides auf dem Humeruskopfe in mehr oder weniger grosser Ausdehnung vorkommenden Schleimbeutel in's Auge. Die Beschreibung über die Ausbreitungen desselben variirt bei den einzelnen Autoren ausserordentlich.

Christoph Martin Koch [1]) beschreibt diesen Schleimbeutel als bursa acromialis externa zum Unterschiede von der über dem m. supra et infraspinatus und teres major gelegnen bursa muc. acromialis interna.

Alexander Monro [2]) beschreibt ihn als bursa vesicularis acromialis s. bursa muc. deltoidea; er gibt seine Grenzen folgendermassen an: „In parte anteriori et externa ossis humeri insignis haec bursa ita collocata est, ut capsae humeri articulari incumbat, juxta se habeat posita acromium et ligamentum acromio-coracoideum, musculo autem deltoideo obtegatur. . . . . Interdum unius bursae vesicularis loco adsunt dus minores ita, ut altera, a parte anteriori ejus, quam descripsimus, usque ad processum coracoideum scapulae sese extendat. Interdum ambae inter se cohaerent". (Die von ihm auf Taf. III. m. und Taf. XIII. Fig. I. gegebene Abbildung gewähren einen klaren Ueberblick über Lage und Begrenzung der bursa.)

Hyrtl [3]) berichtet bei der Beschreibung der Schultergegend folgendes: „Der Deltamuskel wird von einer fibröszelligen Scheide eingeschlossen, welche

---

[1]) Untersuchung des natürlichen Baues und Krankheiten der Schleimbeutel. Nürnberg 1795. pag. 57.

[2]) Abbildungen und Beschreibungen des menschlichen Körpers, umgearbeitet und herausgegeben von Joh. Christian Rosenmüller. Leipzig 1799. pag. 34.

[3]) Handbuch der topographischen Anatomie. Wien 1865. pag. 317 sqq.

selten das Ansehen einer wahren Aponeurose darbietet. Da sich seine innere Fläche an der Convexität des Schultergelenkkopfes reibt, so glätten sich die Scheide des Muskels und die Kapsel des Gelenks durch gegenseitigen Attritus so ab, dass sie wie seröse Flächen aussehen und das Ansehen eines ausgebildeten Schleimbeutels annehmen. Ein wahrer Schleimbeutel kommt in der Nähe des oberen Randes des Muskels zwischen ihm und der Kapsel vor und ist zuweilen doppelt".

Auch Luschka[1]) berichtet bei Beschreibung der Schulter folgendes: „In dem Zellstoffe, welcher den m. deltoides mit dem Sehnengewebe über dem tuberculum majus verbindet, liegt constant ein im ausgedehnten Zustande reichlich dem Umfange einer Wallnuss gleichkommender Schleimbeutel — bursa mucosa subdeltoidea —, der vielleicht ebenso oft, eine unter dem lig. coraco-acromiale hervortretende Verlängerung des von diesem Bande theilweise bedeckten Schleimbeutels als eine in sich vollkommen abgeschlossene Bildung ist".

Etwas gleiches sagt auch Heineke:[2]) „Die bursa mucosa subdeltoidea befindet sich zwischen dem m. deltoides und dem fibrösen Gewebe, das das tuberc. majus überzieht. Dieser Schleimbeutel wird bei den meisten Individuen gefunden; er ist von sehr

[1]) Anatomie der Glieder des Menschen. Tübingen 1865.

[2]) Anatomie und Pathologie der Schleimbeutel und Sehnenscheiden. Erlangen 1868. pag. 54.

verschiedener Grösse und oft nicht völlig abgeschlossen, sondern mit der bursa subacromialis zusammenhängend, ja in manchen Fällen wird er nur von einer Ausbuchtung der letztgenannten bursa gebildet.

Zwei in der Nähe dieses Schleimbeutels liegende bursae glauben wir noch an dieser Stelle erwähnen zu müssen, da sie zum Theil zum Verständniss der später zu besprechenden Fälle erforderlich sind: es sind dies die burs. muc. subacromialis und subcoracoidea. In ihrer Beschreibung schlossen wir uns auch an Heineke[1]) an. „Die burs. muc. subacromialis ist ein fast constanter und sehr ansehnlicher Schleimbeutel, der sich zwischen dem acromion, dem lateralen Theil des lig. coraco-acromiale und dem acromialen Ursprunge des m. deltoides einerseits, der Schultergelenkkapsel anderseits befindet. Er steht selten mit der Gelenkhöhle, etwas häufiger mit benachbarten Schleimbeuteln (burs. subdeltoidea und subcoracoidea) in Verbindung.

Die burs. subcoracoidea, ein mässig grosser, ziemlich regelmässig vorkommender Schleimbeutel zwischen dem Ursprunge des kurzen Kopfes des biceps bracchi und des coracobrachialis einerseits, dem lateralen Theil des m. subscapularis anderseits unter dem pr. coracoides gelegen, bisweilen in offner Communication mit der burs. subacromialis. Schon Monro beschrieb diesen Schleimbeutel unter dem Namen der bursa coracobrachialis.

[1]) l. c.

Wenn nun auch die einzelnen Autoren in der Grenzenbestimmung des subdeltoidealen Schleimbeutels, sowie der Häufigkeit der Communication mit benachbarten Schleimbeuteln im Detail divergiren, so stimmen sie doch in dem regelmässigen Vorkommen eines grossen Schleimbeutels unter dem Deltamuskel in der Höhe des Humeruskopfes überein; wir wollen deshalb die Bezeichnung bursa subdeltoidea als passendste beibehalten. Die Erkrankungen dieses Schleimbeutels finden wir auch in der Literatur bereits öfters mehr oder weniger ausführlich beschrieben, so berichtet Hyrtl[1]) folgenden Fall:

I. Fall.

„Bei einer 80jährigen Pfründerin befand sich dicht unter dem acromion auf dem Deltamuskel eine faustgrosse Geschwulst, die fluctuirte und durch Druck mit der flachen Hand verkleinert werden konnte. Beim Zufühlen in der Achselhöhle fand man, dass in dem Maase, als die Geschwulst durch Druck abnahm, die ohnedies fluctuirende Gelenkkapsel sich aufblähte. Es war somit die Geschwulst auf dem Deltamuskel ohne Zweifel ein Hygrom des normalen Schleimbeutels des Deltamuskels, welches sich zwischen den Bündeln desselben nach aussen drängte und wie es so oft bei Schleimbeuteln der Fall ist, mit der Höhle des Schultergelenks communicirte.“

---

[1]) l. c.

II. Fall.

E. Gurlt[1]) erwähnt einen Fall Gregory Smith's, der bei einem 40jährigen Manne eine Vergrösserung des subdeltoidealen Schleimbeutels der linken Schulter beobachtete, dessen Wände verdickt waren; derselbe stand in keiner Communication mit der Gelenkhöhle, indem eine dicke Faserstoffschicht dazwischen lag. An der rechten Schulter stand der Schleimbeutel jedoch durch eine unregelmässige Oeffnung mit dem Gelenk in Verbindung. Die Communication ist sowohl in diesem, als auch in dem pag. 263[2]) erörterten Falle durch starke Traumen, die die Schultergegend getroffen hatten, bedingt worden. Denn es fanden sich hierbei die Sehnen der mm. subscapularis, supraspinatus von ihren Ursprüngen getrennt, die Sehne des langen Kopfes des m. biceps entweder von dem oberen Theile der Gelenkhöhle abgerissen und aus dem Gelenk zurückgezogen oder aus der Fossa bicipitis dislocirt. Diese Fälle beweisen ebenfalls, dass der subdeltoideale Schleimbeutel in keiner Verbindung mit dem Gelenk steht; ist dies jedoch vorhanden, so ist eine bedeutende traumatische Affection der das Gelenk umgebenden Theile daran Schuld.

---

[1]) Beiträge zur vergleichenden pathologischen Anatomie der Gelenkkrankheiten. Berlin 1853. pag. 265 Nr. 18.

[2]) Nr. 17 l. c.

III. Fall. [1])

Ein 18jähriges Dienstmädchen spürte vage herumziehende Schmerzen in der rechten Schulter, die besonders nach dem Oberarm hinstrahlten. An der Haut waren keine Veränderungen sichtbar, auch waren alle Bewegungen im Schultergelenk ganz ungehindert und schmerzlos. Kurze Zeit darauf überstand Patientin eine Pneumonie, mit deren Ablauf auch alle Schmerzen verschwanden. Bald darauf zeigte sich auf dem Schultergelenk eine weiche, ganz schmerzlose Geschwulst von Hühnereigrösse. Der zu Rathe gezogene Arzt verordnete Jodbepinselungen, die die Geschwulst nach drei Wochen zum Schwund brachten. Jedoch nach $1^1/_2$ Jahren machte dieser Process den Cyklus von neuem durch, so dass Patientin in der Klinik aufgenommen werden musste. Die Geschwulst war bereits faustgross geworden, weich und fluctuirend. Ihrem grössten Theil nach sass sie über dem acromium, erstreckte sich noch weiter auf die Mittellinie zu bis an den äusseren Theil des pectoralis major. In der Mitte dieser Geschwulst befand sich eine senkrecht verlaufende Furche, die etwa der vena cephalica entsprechend sich zwischen dem m. deltoides und pectoralis major befand. Am Oberarm grenzte sich die Geschwulst in der Nähe des Ansatzes des m. deltoides ab; in der Achselhöhle ist weder Schwellung noch Fluctua-

[1]) G. Masserell. Dissertatio inauguralis: Das Hygrom der bursa subdeltoidea. Giessen 1864.

tion bemerkbar, auch nicht, wenn man auf die Geschwulst einen Druck ausübte. Nach hinten war sie durch eine Rinne begrenzt; jenseits derselben präsentirte sich eine zweite fluctuirende Geschwulst, die sich mehr in die Fläche ausbreitete und deren Sitz dem äusseren Theile des m. latissimus dorsi entsprach. Uebte man einen Druck auf die zuerst beschriebene Geschwulst und legte gleichzeitig die Hand auf die zweite, so fühlte man deutliche Fluctuation, was für die Communication beider Tumoren beweisend war. Beide Tumoren waren übrigens schmerzlos und ohne jedes Entzündungssymptom. Die Bewegungen im Schultergelenk waren vollständig frei und unbehindert. Die Diagnose lautete: Hygrom der bursa subdeltoidea mit gleichzeitigem Erguss in einen auf der äusseren Partie des m. latissimus dorsi liegenden Schleimbeutel. Da Jodeinpinselungen und Druckverband keinen Erfolg hatten, wurde durch Punktion mit dem Troicart ein grünlich-gelber Eiter entleert. Da sich bald Frostanfälle zeigten, wurde die Oeffnung erweitert und antiseptische Einspritzungen angeordnet. Die Untersuchung mit dem Finger ergab auf das Bestimmteste, dass die Höhle nirgends mit dem Gelenk in Verbindung stand, dass sie aber eine bedeutende Ausdehnung in die Fläche besass. Dieselbe erstreckte sich nach hinten etwa 6″ weit unter dem ganzen Deltoides hin bis unter die Weichtheile an der hinteren Seite der Schulter und etwa eben so weit nach

innen und unten unter dem pr. coracoideus und dem pectoralis major. Freie oder gestielte Concremente fanden sich nicht vor. Allmählich erfolgte eine vollständige Heilung. Die Punction sowie die Incision hatten keinen Einfluss auf das Schultergelenk ausgeübt.

IV. Fall.

Waldenström[1]) berichtet folgenden Fall:

Ein 56 Jahr alter Arbeiter erkrankte ohne bekannte Ursache mit heftigem Fieber und Kopfschmerzen; dazu gesellten sich Schmerzen in der linken Schulter, die bald anschwoll und auf Druck sehr empfindlich war. Die Bewegungen des Armes waren durch Schmerzen gehindert, die Geschwulst an der Schulter war besonders nach vorn und aussen auffällig, so dass sie einer Luxation nicht unähnlich war. Eine genauere Untersuchung indess und die Angabe des Patienten, der jede Verletzung in Abrede stellte, liess obige Diagnose nicht aufrecht erhalten. Die Geschwulst war weich, fluctuirend und wenn der Arm herabhing, deutlich begrenzt; wurde die Hand über den Kopf gelegt, so wurde die Anschwellung geringer und weicher, ihre Grenze konnte jedoch durch die Inspection und Palpation genau bestimmt werden. Die Haut war an der entsprechenden Stelle nicht geröthet; auch sonst konnte man weder im

[1]) Schmidt's Jahrbücher der in- und ausländischen Medicin, Jahrgang 1874. (Upsala läk. förh. VIII. S. 370, 1873.)

subcutanen Bindegewebe noch im m. deltoides etwas abnormes entdecken. In der Axelhöhle liess sich nachweisen, dass der Gelenkkopf und die Kapsel gesund waren. Da weder die Haut noch das Unterhautbindegewebe noch der m. deltoides irgend eine krankhafte Veränderung zeigten, so konnte man als Sitz der Geschwulst das Gelenk oder den Raum annehmen, in dem die bursa subdeltoidea liegt. Da aber eine Erweiterung der Gelenkkapsel nicht bestand und der in die Axelhöhle eingeführte Finger den mit der andern Hand auf die Geschwulst ausgeübten Druck nicht fühlte, so konnte auch diese Affection ausgeschlossen werden. Nachdem verschiedene Punktionen mit dem Explorativtroicart gemacht wurden, wurde vollständige Heilung erzielt.

V. Fall.

Volkmann[1]) erwähnt den Fall von Stanley (Medical Times Sept. 1853), in welchem ein sehr grosses Hygrom des an der Schulter unter dem m. deltoides gelegenen Schleimbeutels sich vorfand. Die Geschwulst erstreckte sich unter das acromion und es hatte täuschend den Anschein, als ob sie mit dem Gelenk communicire. Eine zwei Zoll lange Incision, die neben einer Menge schleimiger Flüssigkeit etwa ein Dutzend melonenkernartiger Körperchen entleerte, führte ohne alle Störung auf dem Wege der Eiterung und Granulationsbildung rasch zur Heilung.

[1]) Billroth u. v. Pitha's Handbuch der Chirurgie II. 2. pag. 835.

Anderweitige detaillirte Beschreibungen konnte ich in der Literatur nicht auffinden. Die Lehrbücher wiederum thun der Erkrankung nur kurzer Erwähnung; so erinnert Hueter[1]) daran, dass Albert hervorgehoben hat, wie pyaemische Processe in der bursa subdeltoidea entstehen können und erwähnt die periarticulären Entzündungen in dieser Gegend, unter denen Duplay eine besondere Gruppe als „periarthrite scapulo-humérale“ genau beschrieben hat. König[2]) bemerkt nur kurz: „findet man eine derartige Schwellung im Gebiete des deltoides, so muss man eher daran denken, dass es sich um eine Entzündung des subdeltoidealen Schleimbeutels, wie dieselbe öfter einmal beobachtet wird, handelt.

Nach diesen Mittheilungen, aus denen wir schliessen müssen, dass die Erkrankungen dieses Schleimbeutels immerhin nicht zu den häufigeren gehören, und vor allem die Thatsache zu Tage tritt, dass die Beobachtung der speciellen Entstehungsweise ausgedehnter hygromatöser Entartung dieses Schleimbeutels nur ziemlich mangelhaft ist, dürfte die ausführliche Beschreibung unseres Falles, der grade in Bezug auf den letzteren Punkt interessanten Aufschluss gibt, gerechtfertigt erscheinen.

Frau Locomotivführer Z . . . . . trug seit mehreren Jahren wegen ziemlich hochgradiger links-

[1]) Klinik der Gelenkkrankheiten, 2. Auflage, II. Theil. Leipzig 1877. pag. 377.

[2]) Lehrbuch der speciellen Chirurgie, II. Band, 2. Abtheilung. Berlin 1877. pag. 588.

seitiger Kyphoscoliosis ein Stützcorset, welches in der Weise construirt war, dass auf einem festen Beckengurte zwei Seitenstützen befestigt sich vorfanden, die am oberen Ende mit Axelkrücken versehen waren. Es ruhte somit der Rumpf zum Theil vermittelst dieser in die Axelhöhle bogenförmig eingreifenden Krücken auf dem Beckengurte. Sie hatte diesen Apparat bereits über zwei Jahre getragen, ohne irgend welche Belästigung durch denselben erfahren zu haben. Erst bei einer Revision im vorigen Jahre klagte sie über Schmerzen in der linken Schulter, die sie aber für rheumatischer Natur hielt, und dem entsprechend schon verschiedentlich behandelt hatte. Ganz allmählich will ihr erst eine zunehmende Anschwellung in der Schultergegend aufgefallen sein. Auf der beigegebenen Abbildung finden wir den Umfang der damaligen Geschwulst genau in ein Drittel der natürlichen Grösse wiedergegeben, nur den vorderen Rand etwas zu weit markirt. Es war ein faustgrosser, die ganze äussere und vordere Schultergegend einnehmender, sich verhältnissmässig deutlich von der Umgebung in seinen Contouren sich abgrenzender Tumor, über dessen näheren Charakter die genauere Untersuchung gleich anfangs ziemlich unzweideutigen Aufschluss gab. Zunächst erwies sich derselbe bei der Palpation als eine nicht unter der Haut, sondern deutlich von den Muskelfasern des deltoides bedeckte Anschwellung von prall elastischer Consistenz, an welcher zwei

in Distanz aufgesetzte Finger das Fluctuationsphaenomen sicher constatirten.

Während die Abgrenzung nach unten an der Grenze des mittleren und unteren Drittels des deltoides zu erkennen war, war nach vorn dieselbe bis zum sulcus intertubercularis fühlbar. Nach oben verlor sie sich am Acromialdache; undeutlich war nur die Begrenzung nach hinten festzustellen, doch war in der hinteren Partie unter dem deltoides der Humeruskopf palpabel, während er in den übrigen äusseren und vorderen Bezirken selbst auf stärkeren Druck nicht hindurch zu fühlen war. Nur bei stärkeren Rotationen war dies auch medianwärts am pr. coracoideus leicht möglich. Ohne jegliche verdeckende Geschwulst in vollständig den normalen Verhältnissen entsprechender Weise war der Humeruskopf und das Schultergelenk von der Axelhöhle aus zu umtasten. In keiner Weise war es möglich, durch noch so starken Druck in irgend welcher Richtung auf die Geschwulst an der äusseren Schultergegend die Empfindung des Hervortretens einer Geschwulst in der Axelhöhle zu bekommen.

Hiermit war die Möglichkeit, dass die Geschwulst einen freien Erguss in dem Humeroscapulargelenk darstellte, von vornherein ausgeschlossen und blieb der übrigen erwähnten Beschaffenheit der Geschwulst entsprechend im Zusammenhang mit dem notorisch langsamen Wachsthume nur die Annahme

einer cystischen Entwicklung ausserhalb des Schultergelenks übrig. Nach der genau ermittelten Lage und Begrenzung konnte aber der Ausgangspunkt dieser Geschwulst nur in den Weichtheilen zwischen Humeruskopf und deltoides gesucht werden und lag also hier die Annahme einer Erkrankung des normal vorfindlichen subdeltoidealen Schleimbeutels nahe.

Dem entsprechend wurde auch bald darauf die Behandlung eingeleitet, indem unter spray am oberen Umfange der Geschwulst eine Incision gemacht wurde, bei deren Ausführung unter Haut und Fascie die Deltoidesfasern auseinander gelagert werden mussten, um die Geschwulst selbst zu eröffnen. Von einer langen, von oben nach unten geführten Spaltung wurde abgesehen, um sicher das Gebiet der hier verlaufenden n. axillaris zu vermeiden. Aus der Incision stürzte sofort eine grosse Menge serös-sanguinolenter Flüssigkeit heraus, mit reichlichen corpora oryzoidea untermischt. Nachdem die Oeffnung soweit vergrössert war, dass der desinficirte Finger eingeführt werden konnte, wurde mit letzterem der ganze Raum durchtastet und ergab sich derselbe als in der beschriebenen Ausdehnung unter dem deltoides gelegen nirgends mit andern Hohlräumen oder etwa der Gelenkhöhle communicirend.

Von den Wandungen konnten jetzt noch reichliche zum Theil fadenförmige, zum Theil an dickeren Stielen haftende Synovialkörper abgekratzt werden. Nachdem am unteren Umfange der Geschwulst eine Ge-

genöffnung angelegt war, wurde das Manoever des Auskratzens unter gleichzeitigem Durchströmenlassen einer Carbolsäurelösung solange wiederholt, bis jeglicher Inhalt entleert und die Wandungen frei von Auflagerungen erschienen. Nach Durchlegung eines Drainagerohres durch die Oeffnungen und nochmaliger Durchspülung wurde ein antiseptischer Compressivverband angelegt, der den Oberarm und die ganze Schulter umschloss. Die Heilung verlief ohne jeden Zwischenfall in gewünschter Weise, indem durch allmählige Verkürzung des Drainagerohres schliesslich die ganze Höhle verwuchs und endlich auch die bis zuletzt offen gehaltene, an der tiefsten Stelle der Geschwulst angelegte Oeffnung sich verschlossen hatte.

Die aus der Geschwulst entleerten Körperchen waren zum Theil von beträchtlicher Grösse; es fanden sich sowohl, unter den frei in der Höhle schwimmenden, als den noch gestielt an der Wandung haftenden umfängliche Conglomerate, von denen die einzelnen meist oval gestielten und abgeplattenen Körper im Durchmesser 1 Ctm. erreichten. Es gehörten also diese Körper zu den grössten in solchen Geschwülsten beobachteten, wie sie im Durchschnitt in allen Abstufungen von der Grösse eines Senfkornes bis zu der eines Kürbiskernes in solchen Hygromen vorkommen. Durch die bei einzelnen festzustellende Adhaerenz an den Wandungen des Sackes vermittelst mehr oder weniger langer Stiele ist für unseren

Fall die von J. T. Meckel gegebene Entstehungweise derselben wieder bewiesen.

Ein ähnliches Praeparat beschreibt Gurlt [1]) wo dieser Schleimbeutel vergrössert, an seiner innern Oberfläche glatt sich vorfand und zahlreiche, flache ovale Körperchen von ziemlich bedeutender Consistenz enthielt.

Dieser eben ausführlich beschriebene Fall ist in mancher Beziehung recht lehrreich, denn wir finden hier für die Aetiologie einen sehr guten Anhaltepunkt. Dadurch nämlich, dass die Frau während längerer Zeit ein Corset trug, dessen Seitenstücke in der Axellhöhle als Krücken angebracht waren, wurde von der Axelhöhle aus fortwährend ein Druck nach aussen ausgeübt und zwar wurde hier ein Hypomochlion gebildet, an dem sich der Humeruskopf bei Bewegungen des Armes drehte und somit gegen die ihn an der äusseren Seite der Schulter bedeckenden Theile gedrängt wurde d. h. also mit ausgiebigerem Drucke an der Innenfläche des deltoides hin und her gleiten musste. Es war somit hierdurch zur chronischen Entzündung des unter dem deltoides gelegenen Schleimbeutels direct Veranlassung gegeben. Während also hier die Aetiologie keine Schwierigkeiten darbietet, konnte man in den früher erwähnten Fällen keinen be-

---

[1]) l. c. pag. 241 aus dem St. Bartholom.-Hosp. Mus. Ser. V. Nr. 12.

stimmten Anhaltepunkt dafür ausfindig machen. Interessant wäre es, statistisch nachzuweisen, dass sich bei Leuten, die derartig gearbeitete Corsets oder Krücken tragen, die Erkrankung dieses Schleimbeutels öfters vorfindet. Das ein solcher constant wirkender Druck zur Hygrombildung führt, beweist auch der in Heineke [1]) erwähnte Fall von Chassaignac, der Hygrombildung und serös-eitrige Entzündungen der bursa iliaca posterior beobachtete, die durch das Tragen eines Bruchbandes entstanden waren.

Während in diesen Fällen nun, wie wir es ja gewöhnlich beobachten, direct an der vom Druck betroffenen Stelle entweder die Bildung eines accessorischen Schleimbeutels oder die hygromatöse Entartung des dort normal befindlichen erfolgt, konnte dieser Effect in unserem Falle nicht in Frage kommen, da durch die ausgebogenen Krücken zwar die Weichtheile gedrückt wurden, aber dieser Druck nicht gegen eine feste Unterlage stattfand. Dies letztere müssen wir als Vorbedingung sowohl zu der Entwicklung accessorischer als auch zur pathologischen Vergrösserung normaler Schleimbeutel entschieden hervorheben. Hier wurde indirect der Skeletttheil gegen die bedeckenden Weichtheile entgegengedrückt und somit in ihnen die Veränderung veranlasst.

Wenn wir nun weiter die Symptomatologie

---

[1]) l. c. pag. 103.

in's Auge fassen, so konnte in unserem Falle auch die Diagnose auf keine grossen Schwierigkeiten stossen. Die deutlich abgegrenzte Geschwulst, die elastisch und fluctuirend war, stand in gar keinem Zusammenhange mit dem Gelenke; denn ein auf die Geschwulst ausgeübter Druck bedingte weder eine Hervorwölbung in der Achselhöhle, noch waren irgend welche Schmerzen und Bewegungsstörungen im Schultergelenk vorhanden. Wenn Hyrtl in dem oben berichteten Falle sagt, die Geschwulst communicirte mit dem Gelenk, so mag dies immer einer von den seltensten Fällen gewesen sein, wo der subdeltoideale Schleimbeutel mit andern nahe liegenden, die selbst mit dem Gelenke in Verbindung standen, communicirte. Denn sowohl in unserem, als auch in den von anderen Autoren beobachteten Fällen erwies sich der Schleimbeutel jedesmal abgeschlossen und ohne irgend welche Communication mit dem Gelenke.

Auch Heineke erwähnt nichs davon, dass dieser Schleimbeutel mit dem Gelenke communicire, spricht sich aber über die Verbindung dieses Schleimbeutels mit andern in der Nähe liegenden aus. Und hierher würde dann auch der von Masserell angeführte Fall zu zählen sein, wo der subdeltoideale Schleimbeutel mit dem auf der äusseren Partie des m. latissimus dorsi liegenden communicirte.

Oben in der Krankengeschichte aufgeführten Symptome waren überhaupt so charakteristisch, dass die Diagnose nicht leicht falsch gestellt werden

konnte. Wie schon erwähnt, war die Geschwulst in keinem Zusammenhange mit dem Gelenke. Das langsame, schmerzlose Wachsthum und der Sitz der Geschwulst hätte bei seiner Elasticität und Begrenzung wohl den Anschein eines Lipoms haben können. Da sich aber die Geschwulst nicht unmittelbar unter der Haut, sondern deutlich von Muskelfasern des deltoides bedeckt vorfand, so dass sie über ihrem Sitze nicht verschoben werden konnte, so war auch diese Art von Geschwulst auszuschliessen.

In Frage hätte noch kommen können die Möglichkeit, dass es sich um ein erweichtes Gumma handelte, dass ja auch an dieser Stelle zur Beobachtung gelangt und an Consistenz und übriger Beschaffenheit ähnliche Erscheinungen bieten kann. Allein erstens die genaue Begrenzung in der angegebenen Weise, ferner die bedeutende Grösse und endlich das isolirte Auftreten der Geschwulst für sich ohne jegliche im Laufe eines ganzen Jahres sonst zur Beobachtung gelangten Veränderung sprechen direkt dagegen.

Etwas anders verhält es sich aber um die Feststellung des Sitzes der Geschwulst und hier kommen wir auf die schon oben erwähnte bursa subacromialis zu sprechen, deren Erkrankung nach Jarjavay[1]) oft mit einer Sehnenluxation des m. biceps verwechselt wurde. Nach diesem Autor erleidet die

[1]) Gaz. hebd. 2. Serie IV. (XIV.) 21. 23. 25. 1867.

bursa subacromialis bei starken Drehungen des Oberarmes Zerrung und Dehnung. Zerschneidet man nämlich den deltoides an seinen unteren Ansätzen und schlägt ihn nach oben zurück, so sieht man bei Erhebung des Armes, wie die Wandungen des Synovialbeutels unter dem acromion sich falten und einen Wulst bilden, welcher in dem Momente, wo der Oberarm perpendiculair zum Rumpfe erhoben ist, von dem tuberculum majus, welches unter das acromion schlüpft, nach innen gedrängt wird. Sind die Wandungen normal beschaffen, so gleiten die Theile leicht übereinander, sind aber die Wandungen des Beutels strangartig verdickt, so entsteht, wenn man den Arm bis zur Horizontalen erhebt, ein knarrendes Geräusch. Jarjavay macht also darauf aufmerksam, dass, wenn die Schulter anstrengenden Drehbewegungen verbunden mit Contusion ausgesetzt ist, in Folge derselben die bursa subacromialis dermassen gezerrt und eingerissen wird, dass sich in ihren Wandungen Entzündung entwickelt; die entzündliche Anschwellung der Wandungen der bursa wird dann bei der Rotation des Armes in der gedachten Stellung nicht nur ein knarrendes Geräusch veranlassen, sondern auch heftige Schmerzen verursachen. Diese heftigen Schmerzen in der Schulter, die Schwerbeweglichkeit, das Gefühl von Ermüdung im biceps und das crepitirende Geräusch bei rotirenden Bewegungen sind nach Jarjavay oft für eine Luxationen der Sehne des langen Kopfes des biceps

gehalten worden. Eine Luxation des biceps auf das tuberc. maj. ist aber nach erheblichen Zerreissungen im Gebiete der Schultergelenkkapsel denkbar, und dabei müsste sich der Vorderarm in gebeugter und supinirter Stellung befinden. Das Nähere hierüber ist in der Dissertation von Dr. Chojnacki[1]) enthalten.

In unserem Falle musste ebenfalls diese Erkrankung ausgeschlossen werden, da die eben als prägnant hervorgehobenen Symptome absolut fehlten; es blieb also sowohl an der Hand der direkten Untersuchung als auch bei der Beurtheilung per exclusionem die Diagnose auf der beschriebenen Symptomatik sicher.

Was nun die Therapie anbelangt, so würde ja, sowie die Diagnose sicher hat gestellt werden können, zunächst die Behandlung der Schleimbeutel-Hygrome im Allgemeinen in Frage kommen. So wenig wie für einigermassen ausgedehnte, zumal nicht direct unter der Haut gelegene Hygrome durch einfach ableitende Behandlung oder Compressen etwas zu leisten ist, kann dieselbe auch hier nicht in Frage kommen. Es wären somit von operativer Behandlung die Punktion allein oder die Punktion mit nachfolgender Injektion von reizenden Flüssigkeiten in's Auge zu fassen sein. Erwägen wir aber die Beschaffenheit des Inhalts, so wird bei dem Vor-

[1]) Dissertatio inauguralis: Ueber Sehnenluxationen von Dr. Fr. Chojnacki. Greifswald 1877.

handensein grosser Massen freier Synovialkörper und der ausgedehnten Veränderungen der Wandungen des Sackes ein sicherer Erfolg wohl gar nicht oder jedenfalls nur durch häufige Wiederholung der Operation auf weitem Umwege zu erzielen sein. Es bleibt somit auch für unsere Erkrankung als sicherste unter exacter Ausführung ungefährlichste und somit entschieden rationellste Behandlung nur diejenige zu befürworten, die heutzutage sich für die Behandlung aller grösseren Schleimbeutelhygrome und seröser Säcke wie in gleicher Weise für die hydrocelen eingebürgert hat, nämlich die unter antiseptischen Cautelen ausgeführte Incision mit nachfolgender Ausspülung, Drainage und antiseptischen Compressivverbande. Treffend illustrirt wird auch deshalb der Erfolg der Therapie durch den Vergleich der Behandlung des Falles Nr. III. mit dem unsrigen.

Dem Herrn Prof. Dr. Vogt, der mich bei dieser Arbeit gütigst unterstützt hat, erlaube ich mir am Schlusse meiner Arbeit meinen verbindlichsten Dank auszusprechen.

Lebenslauf.

Franz Tuszewski, katholischer Confession, Sohn des Fleischermeisters Marzell Tuszewski und der Marie, geb. Roesler, wurde am 26. November 1852 zu Wollstein, Provinz Posen, geboren. Den ersten Unterricht genoss er in seinem Heimatsorte und besuchte von Michaelis 1865 ab das Friedrich-Wilhelms-Gymnasium zu Posen. Michaelis 1873 bestand er das Abiturientenexamen und begab sich darauf nach Greifswald, um Medicin zu studiren.

Am 24. October 1873 wurde er unter dem Rectorate des Herrn Prof. Dr. Ahlwardt immatriculirt und von dem damaligen Decan Herrn Prof. Dr. Mosler in das Album der medicinischen Facultät eingetragen. Im seinem 4. Semester bestand er am 22. Juli 1875 das Tentamen physicum, in seinem 8. am 21. Juli 1877 das Examen rigorosum. Das Staats-Examen begann er am 8. November 1877 und beendete es am 26. Januar 1878.

Während seiner Studienzeit hat er bei folgenden Herren Professoren und Docenten Vorlesungen gehört resp. in deren Kliniken practicirt:

Prof. Dr. Arndt: Encyclopaedie und Methodologie der medicinischen Wissenschaften; Allgemeine und specielle Psychiatrie. Therapie der Nervenkrankheiten.

Geh.-Rath Prof. Dr. Budge: Die gesammte Anatomie der Menschen; allgemeine Anatomie. Ausgewählte Capitel der vergleichenden Anatomie. Mikroskopische Anatomie. Praeparir-Uebungen.

Prof. Dr. Eichstedt: Ueber Syphilis und Hautkrankheiten. Geburtshilfliche Uebungen am Phantom.

Prof. Dr. Eulenburg: Specielle Arzneimittellehre. Arzneiverordnungslehre und Receptirkunst. Electrotherapie.

Prof. Dr. Feilitzsch: Experimental - Physik. Wärmelehre. Meteorologie.

Prof. Dr. Grohé: Allgemeine Pathologie und Therapie. Ueber Geschwülste. Specielle pathologische Anatomie. Practischer Cursus der pathologischen Anatomie. Ueber die durch Parasiten hervorgebrachten Krankheiten des Menschen.

Prof. Haeckermann: Gerichtliche Medicin; über öffentliche Gesundheitspflege und Medicinalpolizei.

Dr. Haenisch: Laryngoscopischer Cursus.

Prof. Dr. Hueter: Allgemeine Chirurgie; Operationslehre, Operationscursus; Operationen am Urogenitalapparat und am Darmtractus; Operationen an Knochen und Gelenken; Krankheiten der Wirbelsäule; chirurgische Klinik und Poliklinik.

Dr. Krabler: Physikalische Diagnostik.

Prof. Dr. Landois: Experimentalphysiologie; Entwickelungsgeschichte und Zeugungslehre.

Prof. Dr. Limpricht: Chemie; chemisches Practicum.

Prof. Dr. Mosler: Specielle Pathologie und Therapie; Nieren- und Milzkrankheiten; medicinische Klinik und Poliklinik.

Prof. Dr. Münter: Botonik; botanische Excursionen; Zoologie.

Geh.-Rath Prof. Dr. Pernice: Theorie der Geburtshilfe. Krankheiten der Neugeborenen. Krankheiten des Uterus. Geburtshilfliche Klinik und Poliklinik.

Prof. Dr. Schirmer: Augenheilkunde. Ueber Refractions- u. Accommodationsstörungen des Auges. Augenoperations-Cursus. Ophthalmoscopischer Cursus. Augenklinik und Ambulatorium.

Prof. Dr. Vogt: Ueber Fracturen und Luxationen. Zahn- und Ohrenheilkunde. Operationscursus. Kinderpoliklinik. Verbandcursus.

Allen diesen hochgeehrten Herren, die zu seiner Ausbildung beigetragen, spricht Verfasser bei dieser Gelegenheit seinen aufrichtigsten Dank aus.

THESEN.

I.

Die Operation der Hasenscharte ist, sobald kein Herzfehler vorliegt, so zeitig wie möglich vorzunehmen.

II.

Für den decubitus, welchen das Fieber begleitet, ist die Beseitigung des Fiebers das wichtigste therapeutische Mittel.

III.
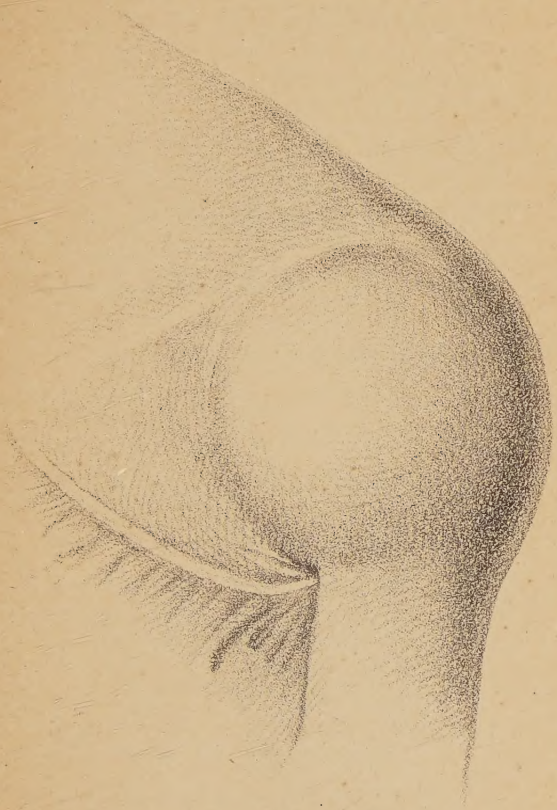
Jeder Sondirung des Uterus muss erst eine bimanuelle Untersuchung vorhergehen.